

平成 28 年 7 月 12 日

医療関係者各位

小野薬品工業株式会社／ Bristol・マイヤーズ スクイブ株式会社

オプジーボ投与終了後の間質性肺疾患の発現について


オプジーボの製造販売後に使用された非小細胞肺癌患者において、オプジーボ投与終了後に EGFR-TKI（上皮成長因子受容体チロシンキナーゼ阻害剤）を投与した症例に、両剤の影響が否定できない間質性肺疾患（以下、ILD）が発現した症例が 7 例報告されています（2016 年 7 月 1 日時点）。

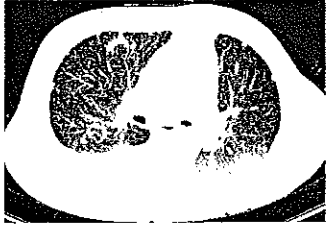
また、その内の 3 例は転帰が死亡に至っておりますので、参考情報として、施設からの報告を元に作成した症例内容を紹介させていただきます。


今後、オプジーボ肺がん適正使用委員会及び薬剤性肺障害委員会での評価結果を踏まえ、あらためて情報提供をさせていただきます。

【症例概要】

ーニボルマブ投与終了後、オシメルチニブ投与中にILDを発現した症例ー


症例紹介		副作用名
男性 60歳代	使用理由：再発非小細胞肺癌	間質性肺疾患
	合併症：肝機能異常 既往歴：肺障害、肺切除 喫煙歴：なし	ニボルマブ 1日投与量、投与回数 160 mg、3回
	経過	画像所見
約 17 年前	左下葉の肺葉切除術施行。	
約 13~約 2 年前	ゲフィチニブ（1 次治療）投与後、化学療法（2-5 次治療）施行。	
ニボルマブ投与 11 カ月前	アファチニブ（6 次治療）投与中、薬剤性肺障害を認め、投与中止。ステロイド治療にて軽快。 化学療法、ゲフィチニブによる治療実施。	アファチニブ投薬時、両肺野に斑状の陰影が出現。
ニボルマブ投与開始日	ニボルマブ使用 1 回目：9 次治療として切除不能な進行・再発の非小細胞肺癌に対し、本剤投与開始。	
ニボルマブ投与開始 33 日後（中止日）	ニボルマブ使用 3 回目：投与後 PD を認め、本剤投与を中止。	胸部 X 線：肺癌の陰影は悪化傾向。
ニボルマブ投与中止 14 日後	発熱と倦怠感で受診、呼吸不全を伴い肺炎の診断で入院。 抗菌薬治療にて解熱し、呼吸症状や炎症所見はいずれも軽快。	 <p>胸部 CT：肺癌による両肺多発結節影、癌性リンパ管症と思われるすりガラス影、左下葉の浸潤影、胸水などを認めており、肺炎のみならず肺癌による陰影を認めた。 抗菌薬の治療後、胸部（単純）X 線で改善が認められた。</p>

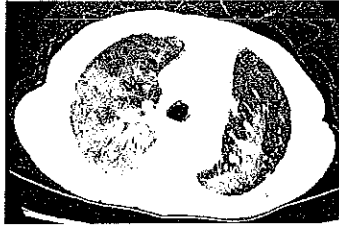
	経過	画像所見
ニボルマブ投与中止 23 日後		 <p>胸部 CT：左下肺主体に気管支透亮像を伴う濃厚な浸潤影、両肺の無数の多発結節影、右優位の両側胸水。</p>
ニボルマブ投与中止 26 日後	再度発熱出現。肺炎として抗菌薬治療の再開。その後解熱し、炎症所見も低下したが、一方で、肝転移による腹痛の悪化、癌性胸水や腹膜播種による腹水も増加し、総じて肺癌は急速に悪化。肝生検にて Ex19del および T790M 変異陽性判明。	胸部 X 線：左肺主体の陰影残存。多発肺病変。
ニボルマブ投与中止 28 日後		胸部 X 線：両肺多発結節影、左中下肺野浸潤影、右胸水。
ニボルマブ投与中止 31 日後 (オシメルチニブ投与開始日)	10 次治療としてオシメルチニブ (80mg/日) 投与開始。	
ニボルマブ投与中止 32 日後 (オシメルチニブ投与 2 日目)	胸腹水で体重が 3kg 以上増加していたが、投与開始後、体重は減少。	胸部 X 線：多発陰影軽快傾向。左肺主体の浸潤影は経時的に拡大傾向。
ニボルマブ投与中止 35 日後 (オシメルチニブ投与 5 日目)		胸部 X 線：多発する結節影はやや縮小、左中下肺野の浸潤影拡大、右胸水。

	経過				画像所見		
発現日・ニボルマブ投与中止 38 日後 (オシメルチニブ投与 8 日目 (中止日))	CT を含めた再評価実施。薬剤を含めた非感染性疾患も考慮してオシメルチニブ中止。呼吸状態は 1-2L 前後の酸素療法でかわらず、発熱もなく、病状としては安定していたため、オシメルチニブ中止と抗菌薬の変更、および肺水腫に対する利尿剤投与の追加。				 <p>CT 所見：左肺全体に浸潤影拡大、右上葉に一部にすりガラス影拡大。心嚢水有、胸水変わらず。両肺の多発結節影著しい縮小。 X 線所見：左肺全体の浸潤影に拡大、右上葉に一部浸潤影。両肺の結節影は著しい縮小。胸水変わらず、心嚢水出現。</p>		
ニボルマブ投与中止 40 日後 (オシメルチニブ中止 2 日後)	日中特に症状はなく、呼吸状態変化なし。						
ニボルマブ投与中止 41 日後 (オシメルチニブ中止 3 日後)	未明より呼吸困難の訴えあり、呼吸状態悪化。高流量酸素療法、ステロイドパルス (メチルプレドニゾン 1g/日) 開始。夕方より心室性不整脈頻発、呼吸状態さらに悪化。				X 線所見：全肺野の浸潤影、両側に胸水疑い。両肺びまん性の浸潤影と炎症反応の上昇が認められた。		
ニボルマブ投与中止 42 日後 (オシメルチニブ中止 4 日後)	早朝死亡。剖検実施：無。						
検査項目名	ニボルマブ投与前日	ニボルマブ投与 32 日目	ニボルマブ投与 46 日目	ニボルマブ投与 48 日目	オシメルチニブ投与開始日	オシメルチニブ投与 8 日目	オシメルチニブ投与 11 日目
白血球数 (万個/ μ L)	0.582	0.894	1.524	1.433	0.890	0.690	1.704
LDH (IU/L)	200	198	630	126	165	189	278
ALP (IU/L)	378	374	—	303	448	413	—
CRP	3.07	3.48	4.32	13.63	7.50	3.61	5.82
β -D-グルカン	—	—	—	<6.0	—	<6.0	—
KL-6	—	—	—	16082	—	10090	—
SP-D	—	—	—	829	—	204	—
体温 ($^{\circ}$ C)	—	—	—	—	—	36.8	38.4
併用薬：トラマドール塩酸塩・アセトアミノフェン配合剤、エトドラク							
出典：未公開社内資料							

(管理番号：OV2016J4676)

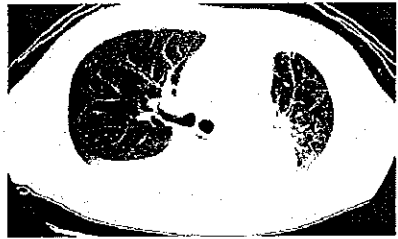
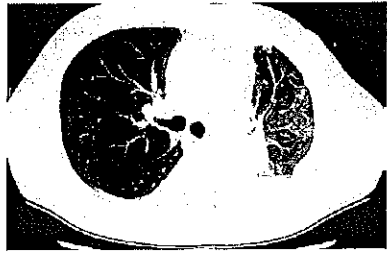
—ニボルマブ投与終了後、オシメルチニブ投与中にILDを発現した症例—


症例紹介		副作用名	
女性 80歳代	使用理由：非小細胞肺癌	間質性肺疾患	
	合併症：甲状腺腫、高血圧、2型糖尿病、狭心症 既往歴：胃手術、胃癌 喫煙歴：なし PS:1	ニボルマブ1日投与量、投与回数	
		3 mg/kg、3回	
		経過	画像所見
ニボルマブ投与1年6ヵ月前	非小細胞肺癌（左下葉肺腺癌 StageIIIA (T2N2M0)）と診断。		
ニボルマブ投与1年5ヵ月前	左下葉+舌区部分切除。高齢のため、追加治療なし。		
ニボルマブ投与1年前			PET CT：再発確認（肺門部縦隔リンパ節転移）。
ニボルマブ投与356日前	1次治療としてゲフィチニブ投与（効果：PR傾向）。		
ニボルマブ投与64日前	2次治療としてペメトレキセド投与（効果：SD）。		
ニボルマブ投与開始日	3次治療としてニボルマブ投与（3mg/kg）。		
ニボルマブ投与開始9日後頃	患者訴え（顔がひきつる）により、頭部MRI施行、多発脳転移を認める。		
ニボルマブ投与開始15日後	全脳照射施行		
ニボルマブ投与開始30日後（中止日）	ニボルマブ（3mg/kg）の3回目投与（最終投与）。		
ニボルマブ投与中止19日後	肺内転移に対し気管支鏡にてT790M変異：有。 画像にて間質性肺炎の指摘があったが、気管支鏡検査の生検結果より肺胞II型上皮腫大・増大があったが、明らかなILD所見は確認できずILDとは判断していない。		 CT：Interstitial pneumonia

	経過	画像所見
ニボルマブ投与中止 29日後 (オシメルチニブ投 与開始日)	4次治療としてオシメルチニブ 80mg/ 日投与開始。	
ニボルマブ投与中止 32日後 (オシメルチニブ投 与4日目)	息切れあり、酸素 1L/分投与開始。	
ニボルマブ投与中止 37日後 (オシメルチニブ投 与9日目)	D-ダイマー上昇、播種性血管内凝固症 候群の前段階を疑いヘパリン投与。血 管造影検査：塞栓なし。	
ニボルマブ投与中止 38日後 (オシメルチニブ投 与10日目)	酸素 3L/分に増量。	
<u>発現日・ニボルマブ投 与中止 40日後</u> (オシメルチニブ投 与12日目 (中止日))	間質性肺炎と診断、オシメルチニブ中 止 (最終投与は投与11日目迄)。	 <p>胸部 X 線：陰影あり、胸部 CT：肺癌縮 小傾向、すりガラス影認める。</p>
ニボルマブ投与中止 41日後 (オシメルチニブ投 与中止 1-3 日後)	ステロイドパルス施行 (メチルプレド ニゾロンコハク酸エステルナトリウム 1000mg x 3 日間)。	
ニボルマブ投与中止 44日後 (オシメルチニブ投 与中止 4 日後)	プレドニゾロン投与 (40mg)、呼吸苦出 現。酸素 15L/分投与。	
ニボルマブ投与中止 45日後 (オシメルチニブ投 与中止 5 日後)	死亡。剖検実施：無。	
併用薬：ロサルタンカリウム、ボグリボース、ニコランジル		
出典：未公開社内資料		

(管理番号：OV2016J4899)

—ニボルマブ投与終了後、ゲフィチニブ投与中にILDを発現した症例—

症例紹介		副作用名
男性 70歳代	使用理由：再発非小細胞肺癌	間質性肺疾患
	合併症：癒痕（肺）、リンパ節転移（N3）、胸水、リンパ管症、縦隔転移、左肺門転移 既往歴：気管支喘息 喫煙歴：元タバコ使用者（5本/日以上～20本/日未満、約44年）	ニボルマブ1日投与量、投与回数
		3 mg/kg、1回
	経過	画像所見
ニボルマブ投与約3年前	非小細胞肺癌（左上葉）を発症。 放射線療法（左肺+左肺門+縦隔（60Gy）、脳）を施行。	
日付不明	1次治療：シスプラチン+ビノレルビン療法を施行。 2次治療：ドセタキセル療法を施行。	
ニボルマブ投与約6か月前	3次治療：カルボプラチン+ゲムシタビン療法を施行。	胸部X線、CT所見：肺癌以外の異常所見はなし。
ニボルマブ投与25日前		 <p>CT所見：スリガラス影（淡い浸潤影）、網状影。左下葉に胸水とリンパ管症を認めた。</p>
ニボルマブ投与開始日	胸水細胞診にて、肺腺癌（PS:2、Stage3B、cT1bN3M1a、ALK融合遺伝子：陰性）と診断。 4次治療として本剤を投与開始。	 <p>胸部X線：コンソリデーション（濃い浸潤影）、肺野容積減少。左胸水。 （息切れ、呼吸困難の症状あり）</p>
ニボルマブ投与15日目（中止日）	リンパ管症増悪。本剤の腫瘍効果はPDと判断され、投与中止。	

	経過	画像所見
ニボルマブ投与中止 5 日後 (ゲフィチニブ投与開始日)	5 次治療：ゲフィチニブ (投与量不明) を開始。	
発現日・ニボルマブ投与中止 11 日後 (ゲフィチニブ投与 7 日目)	急性間質性肺炎 (AIP) /びまん性肺胞障害 (DAD) と診断。感染はなし。 ステロイドパルス (メチルプレドニゾロンコハク酸エステルナトリウム (1g/日)) で処置。 息切れ、呼吸困難の増悪を認め、酸素投与 (14L) で処置。	 胸部 X 線：コンソリデーション (濃い浸潤影)。肺野容積減少。胸水増加に加えて上肺では透亮像がわずかに認められた。 胸部 CT：スリガラス影 (淡い浸潤影)、網状影、左下葉の対側にもスリガラス影を認めた。
日付不明	ゲフィチニブの投与中止。	
ニボルマブ投与中止 15 日後 (ゲフィチニブ投与 11 日目)	メチルプレドニゾロンコハク酸エステルナトリウムからプレドニゾン (60mg/日) に変更。	
ニボルマブ投与中止 19 日後 (ゲフィチニブ投与 15 日目)	呼吸困難が更に増悪。 酸素投与 (15L) で処置。 急性間質性肺炎 (AIP) /びまん性肺胞障害 (DAD) により、患者死亡。	

項目名	ニボルマブ投与開始日	ニボルマブ投与 8 日目	ニボルマブ投与 15 日目	ゲフィチニブ投与開始前日	ゲフィチニブ投与 8 日目	ゲフィチニブ投与 15 日目
白血球数 (万個/血球)	1.242	1.20	1.711	1.362	0.875	—
LDH (IU/L)	523	508	499	464	523	—
ALP (IU/L)	211	163	133	120	139	—
体温 (°C)	36.0	—	—	—	36.8	36.3
SPO ₂	94	—	—	—	97	90

併用薬：無

出典：未公開社内資料

(管理番号：OV2016J1950)

OP/16-07/0490/18-06